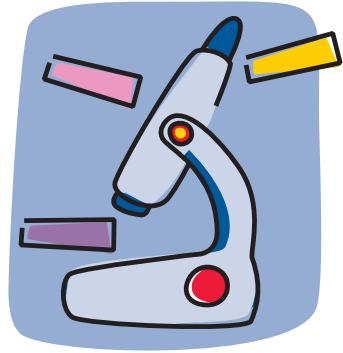


PREGUNTAS Y RESPUESTAS PARA COMPRENDER TU INFORME DE ANATOMÍA PATOLÓGICA



Los patólogos somos los médicos encargados de realizar el estudio de las muestras de tejido celular, con el que llegamos a un diagnóstico y podemos determinar factores pronósticos en las enfermedades.

También en el cáncer de mama somos los profesionales que, tras analizar el tejido extraído, hacemos el diagnóstico y determinamos los datos que permitirán a tu médico ayudarte a decidir sobre el tratamiento más adecuado para tu caso.

Nos gustaría que nuestro informe fuera comprensible para ti: esta guía pretende acercarte nuestro trabajo y que su terminología te resulte menos ajena. Pero no olvidemos que es tu médico quien valorará tu estado de salud.

Sociedad Española de Anatomía Patológica
División Española de la International Academy of Pathology

CÁNCER DE MAMA

SeAP-IAP

¿Qué quieren decir **carcinoma** y **adenocarcinoma**?

Que existe cáncer de mama. El informe confirma que lo analizado es este tipo de tumor maligno, pero si se detecta a tiempo se puede curar.

Mejor **in situ** que **invasivo / infiltrante**

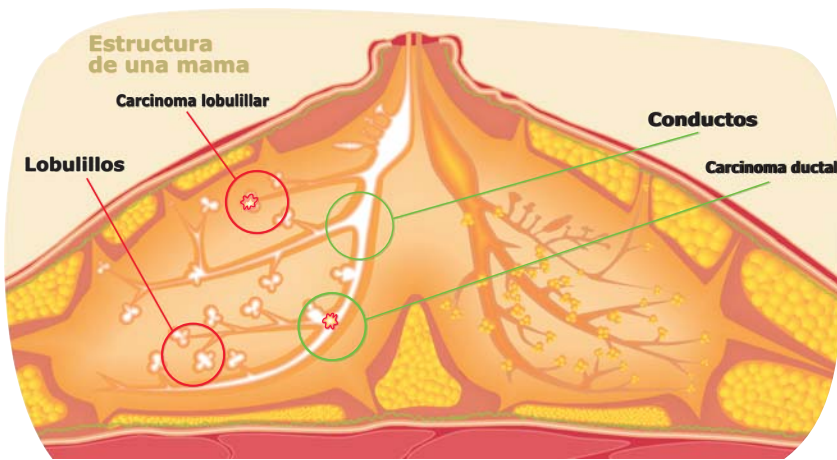
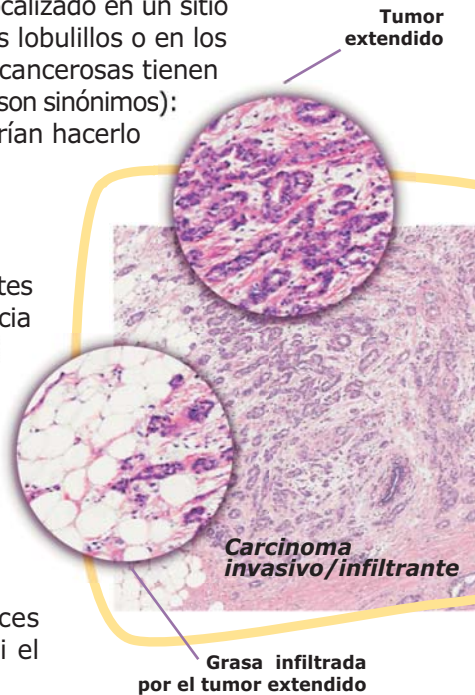
Llamamos 'in situ' al tumor canceroso localizado en un sitio concreto de la mama (habitualmente en los lobulillos o en los conductos internos). Cuando estas células cancerosas tienen naturaleza expansiva es 'invasivo/ infiltrante' (son sinónimos); se están extendiendo a su alrededor y podrían hacerlo a otras partes del cuerpo (metástasis).

¿Y entre **ductal** o **lobulillar**?

Los patólogos denominamos los diferentes tipos de carcinoma de mama según apariencia y localización: los tipos principales son el 'ductal' (situado en el conducto) y el 'lobulillar' (en el lobulillo). En algunos casos, el tumor puede contener ambos patrones: será uno 'mixto'.

En general, que sea ductal o lobulillar no hace variar la predicción de la evolución (el pronóstico) del carcinoma.

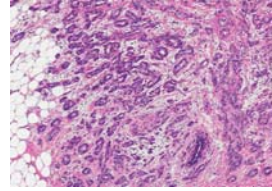
E-Cadherina: prueba que usamos a veces (otras no hace falta) para determinar si el tumor es ductal o lobulillar.



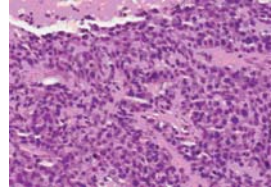
La importancia de la **diferenciación**

Bien diferenciado, moderadamente diferenciado, mal diferenciado: tres términos muy importantes, puesto que los patólogos los utilizamos para indicar la probabilidad de agresividad del tumor maligno.

Los **bien diferenciados** normalmente crecen más lentamente y tienen un mejor pronóstico; los **poco (o mal) diferenciados** son los más agresivos y con peor pronóstico; y entre ambos extremos estarían los carcinomas **moderadamente diferenciados**.



Carcinoma bien diferenciado



Carcinoma mal diferenciado

¿Qué es el grado **grado histológico** o de Nottingham?

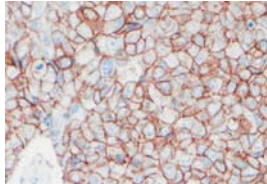
Esos son los dos nombres más usuales para dar otra referencia a la diferenciación que comentábamos arriba. Los patólogos examinamos el carcinoma y le asignamos el número que corresponde a cada aspecto del tumor; la suma, que varía de 3 a 9, nos definirá el grado (que en algunos informes puede estar definido también como **grado de Elston**).

rango suma	grado histológico final	diferenciación
3-5	G1	bien diferenciado
6-7	G2	moderadamente diferenciado
8-9	G3	poco/mal diferenciado

¿Carcinoma con **aspectos tubulares, mucinosos, cribiformes** o micropapilares?

No son más que los términos con que debemos definir los diferentes tipos de carcinoma ductal que observamos: los tubulares, mucinosos y cribiformes son de los bien diferenciados, en general con mejor pronóstico que los micropapilares.

*A menudo se presentan con mezcla de tipos, así que sólo se puede hacer un diagnóstico definitivo cuando el tumor se extirpa completamente, ya sea con una **tumorectomía** (extirpación quirúrgica del tumor) o mediante una **mastectomía** (extirpación quirúrgica de la mama).*



Cáncer de mama positivo para HER2, susceptible de tratamiento

¿Qué es el HER2/neu?

Es una prueba que empleamos los patólogos que sirve para determinar la cantidad de proteína HER2/neu que tiene el tumor maligno de mama. Entre un 15 y un 20% de los casos presentan esta proteína en grandes cantidades: su estudio ayuda a predecir el pronóstico y la respuesta del cáncer a ciertos tipos de tratamiento.

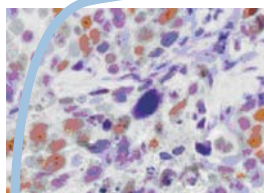
En el caso de cáncer de mama, se investiga HER2/neu en primer lugar con un procedimiento llamado **inmunohistoquímica (IHQ)** y habitualmente los resultados se informan de la siguiente manera:

0 Negativo	NO está indicado el tratamiento HER2/neu
1+ Débilmente positivo	NO está indicado el tratamiento HER2/neu
2+ Moderadamente positivo	NO concluyente *
3+ Fuertemente y difusamente positivo	SÍ está indicado el tratamiento HER2/neu

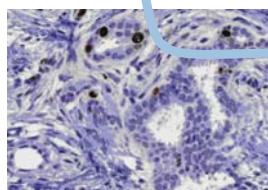
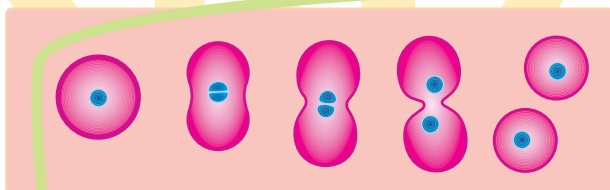
* Cuando los resultados obtenidos con la IHQ no son concluyentes, precisamos otra prueba denominada **hibridación in situ (ISH)**.

¿Y el Ki67?

Al examinar el carcinoma con el Ki67 los patólogos conseguimos una medida del índice de proliferación de las células cancerosas. El **índice de proliferación** nos apunta la velocidad de división de las células cancerosas y ello nos ayuda a perfilar su posible evolución: es un indicador del pronóstico.



Cáncer de mama intensamente positivo para el marcador de proliferación Ki67

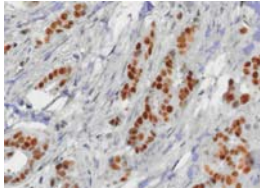


Cáncer de mama con un índice de proliferación Ki67 muy bajo

¿ Receptores de estrógenos y de progesterona?

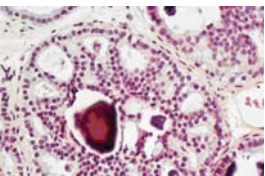
Algunos tipos de cáncer de mama tienen receptores de estrógenos (RE) y/o de progesterona (RP). Estas hormonas están presentes en la sangre de todas las mujeres y algunos tumores pueden crecer más rápido si se fijan a estos receptores. Los patólogos realizamos estas pruebas (RE y RP) para predecir la respuesta del cáncer a diferentes tipos de tratamiento y cuando un carcinoma tiene alguno de estos receptores se recomienda, normalmente, un tratamiento específico para bloquearlos.

Si realizamos estas pruebas, encontrarás los resultados de RE y RP expresados en tu informe de Anatomía Patológica en forma de porcentaje de células tumorales positivas para cada una de estas dos determinaciones. En ocasiones también expresamos estos resultados como negativos o positivos a RE y a RP.



Carcinoma positivo para receptores de estrógenos

(RP)



Microcalcificaciones en un carcinoma ductal in situ

¿Qué son las microcalcificaciones o calcificaciones?

Son depósitos minerales que se encuentran en las lesiones, tanto cancerosas como no cancerosas, y son evidentes tanto en la mamografía como al microscopio.

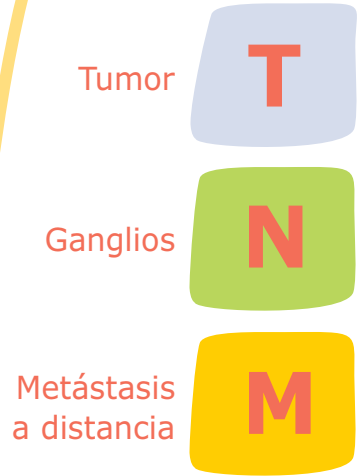
Si en una mamografía aparece una anomalía con calcificaciones y se realiza una biopsia, los patólogos incluiremos la presencia de calcificaciones o microcalcificaciones en tu informe: así el médico sabrá que se ha examinado el área que corresponde a la lesión con calcificaciones.

Si no existen cambios sospechosos en los lobulillos o conductos, las microcalcificaciones o calcificaciones carecen de importancia.

¿Qué implica el **estadio del tumor**?

El estadio del tumor refleja la extensión del tumor en la mama así como si se expande o no fuera de ella. Normalmente, al igual que el **tamaño del tumor**, no se puede calcular el estadio de un tumor sobre el tejido obtenido de una biopsia con aguja porque no podemos evaluar todo el tumor.

Generalmente, el estadio se informa usando las letras **T**, **N** y **M**. Tu médico ya había asignado un estadio clínico antes de la extirpación del tumor, así que tras nuestra evaluación el informe tendrá una "p" antepuesta a cada letra, que te indicará que los especialistas en Anatomía Patológica hemos definido el estadio patológico del tumor (sus características y la situación de la enfermedad).



Para una muestra obtenida después de una **tumorectomía**:

pT seguido por números y letras, indica el tamaño del tumor: cuanto más grande es el número, más grande es.

Para una muestra obtenida después de una **mastectomía**:

pT seguido por números y letras, indica el tamaño y otra información del tumor: cuanto más grande es el número, peor es el pronóstico.

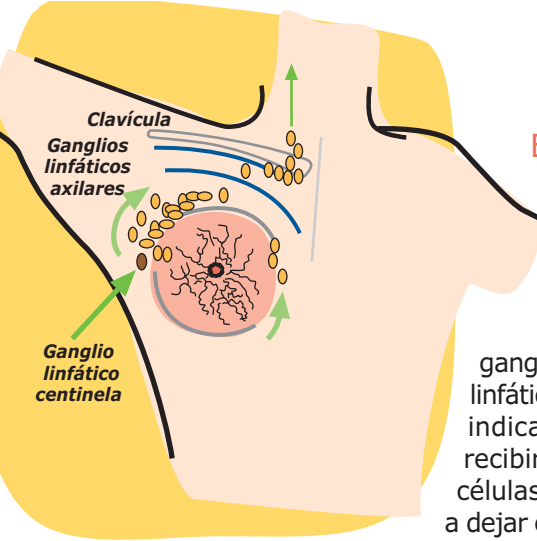
pN seguido por números y letras, indica la presencia o no de tumor en los ganglios linfáticos que han sido extirpados durante la cirugía.

pMx no podemos determinar si el tumor se ha extendido a otros órganos, porque habitualmente ello se precisa con estudios radiológicos.

Junto a otros criterios se establecen los **4 grandes grupos**:

Existen criterios, incluyendo factores que no aparecen en nuestro informe de Anatomía Patológica, que clasifican los estadios **TNM** en cuatro principales grupos, de **I** a **IV**: a más alto el estadio, peor pronóstico, pero tu médico te explicará mejor la situación y las posibilidades.





El **ganglio linfático centinela** tiene un gran papel

Al efectuar una biopsia de una mama con sospecha de carcinoma, ocasionalmente (no siempre) se realiza, además, el estudio de un ganglio linfático, al que se denomina ganglio linfático centinela puesto que es el que podrá indicarnos, dado que sería el primero en recibir drenaje del área tumoral, si existen células cancerosas que ya hayan empezado a dejar el tumor para trasladarse a otras partes del cuerpo (metastatizar).


¿Qué es la invasión **vascular, linfovascular o angiolímfática**?

Son las expresiones con las que los patólogos designamos que hemos comprobado que existen células del tumor que se han adentrado en los vasos sanguíneos o linfáticos (si no hay invasión no aparecerá en el informe). Esta presencia de células tumorales en los vasos implica que existe mayor riesgo de que el cáncer metastatice, pero es sólo eso: un mayor riesgo que no siempre se hace realidad. Tu médico te informará sobre ello.

Si en el informe lees **D2-40 (podoplanina)** o **CD34** es tan sólo que hemos utilizado alguna de estas pruebas, que nos ayudan a identificar esa invasión, pero no son necesarias en todos los casos.

¿Por qué se habla de **márgenes o tinta**?

Quando se realiza la biopsia escisional (tumorectomía) de un cáncer de mama, se cubre la zona periférica de la muestra con tinta china, a veces de varios colores. Si el tumor se extiende hasta la zona tintada, esto quiere decir que no se ha extirpado el tumor completamente, pues se encuentra en el 'margen' quirúrgico. Sin embargo, es posible que el cirujano haya extraído tejido adicional para prevenir esta posibilidad. Tu médico te indicará la mejor manera de tratar lo que se haya podido encontrar en el margen, sea el tipo de tumor que sea.



Recuerda que el fin de esta guía es el de aproximarte el significado de los principales términos que incluye un Informe de Anatomía Patológica, pero es obvio que no están todos, tan sólo los que más pueden interesarte en este caso. Tu médico te ayudará a comprender los demás, y será él quien interpretará el Informe y te aconsejará el mejor tratamiento.

SeAP-IAP

[Sociedad Española de Anatomía Patológica]
[International Academy of Pathology]

Calle Áncora, 3 2ºB
28045 Madrid
Tel.: 91 539 86 28 - Fax: 91 468 63 25
seap@seap.es
www.seap.es